

Reconstruction

Le lambeau de DIEP : un lambeau “tout terrain”

RÉSUMÉ : Le lambeau libre de DIEP est utilisé préférentiellement pour la reconstruction du sein. La masse de tissu grasseux et cutané utilisable et transférable dans une zone de reconstruction nous a fait également choisir ce lambeau pour des reconstructions en dehors du sein.

Nous présentons 3 cas cliniques de lambeau libre de DIEP simple ou double utilisé pour les reconstructions complexes multitissulaires. Les caractéristiques de la zone donneuse, la longueur du pédicule et la capacité à disposer d'une grande surface de couverture cutanée en font un lambeau de choix pour la reconstruction du membre inférieur, en compétition avec le lambeau musculocutané ou perforant de *latissimus dorsi*.



**R. BOSC, S. LE MOUEL, B. HERSANT,
J.-P. MÉNINGAUD**

Service de Chirurgie plastique et maxillo-faciale,
CHU Henri Mondor, CRÉTEIL.

La reconstruction du sein par lambeau libre abdominal de DIEP (*deep inferior epigastric perforator*) est devenue très populaire en France et dans le monde depuis sa description au milieu des années 1990. La capacité à prélever de manière fiable le surplus cutanéograsseux abdominal sans léser les muscles de la paroi a conduit les chirurgiens à proposer cette option à défaut du TRAM (*transverse rectus abdominis myocutaneous flap*) [1] lorsque les patientes présentent un abdomen pendulum. En effet, le prélèvement du pendulum abdominal, à l'instar d'une abdominoplastie classique, permet de rétablir la silhouette et de disposer d'une masse tissulaire suffisante et stable pour la reconstruction d'un ou des deux seins.

Depuis 2012, nous avons réalisé plus de 300 reconstructions mammaires avec lambeau DIEP à l'Hôpital Henri Mondor de Créteil [2]. L'âge moyen de nos patientes était de 49,6 ans (31-74). Il s'agissait d'une reconstruction mammaire immédiate dans 103 cas (27,9 %) et retardée dans 277 cas (72,1 %). 31 patientes ont eu une reconstruction

mammaire bilatérale (8,1 %). 93 % des patientes qui ont eu une reconstruction différée (n = 257) ont eu une deuxième intervention chirurgicale.

Six patients (2 %) ont eu un prélèvement de DIEP avec transfert libre pour une indication différente :

- une reconstruction post-traumatique de jambe [3];
- deux reconstructions du membre inférieur après exérèse de sarcome [3];
- une reconstruction scapulo-thoracique après exérèse d'ostéosarcome [4];
- une reconstruction de la langue mobile et de la base de langue après glossectomie pour carcinome épidermoïde;
- une reconstruction orbito-jugale de rattrapage après un ostéosarcome radio-induit.

L'immense majorité des prélèvements de DIEP le sont pour des reconstructions du sein mais les tissus de l'abdomen peuvent permettre de reconstruire de nombreuses autres zones lésées. La masse de tissus disponibles sur l'abdomen – peau, graisse, muscle, paroi aponévrotique – ainsi que la longueur

Reconstruction

des vaisseaux permettent d'utiliser ce lambeau dans des indications plus "exotiques" que le sein. Ce lambeau est particulièrement indiqué lorsque la surface cutanée à couvrir est importante. Il permet d'effectuer de la chirurgie de rattrapage lorsque d'autres lambeaux n'ont pu être utilisés ou ont été mis en échec. Le DIEP est également utilisé dans sa version pédiculée pour les reconstructions périnéo-vaginales. Le but de cet article est de décrire à travers trois cas cliniques l'efficacité et la nature "multitâche" de ce lambeau en chirurgie reconstructrice.

Cas clinique n° 1

Nous présentons le cas d'un patient de 40 ans victime d'un accident de moto à haute cinétique, polytraumatisé avec amputation traumatique trans-humérale du bras droit, double fracture parasymphysaire de la mandibule, fracture splénique, contusion hépatique et fracture ouverte Cauchoix 3 de jambe gauche. Le patient a bénéficié en urgence d'une réimplantation du bras, d'un traitement des lésions viscérales et d'une stabilisation des os de la jambe avec mise en place d'un fixateur externe après nettoyage et débridement simple. Dans les suites, une ostéosynthèse de la mandibule a été réalisée puis, à J6, une amputation trans-humérale haute définitive du membre supérieur droit en raison d'une rupture disséquante de l'artère humérale.

L'état cutané du membre inférieur droit s'est rapidement dégradé et, devant l'exposition large du foyer de fracture, la réalisation d'un lambeau de *latissimus dorsi* libre a été écartée pour ne pas alourdir le déficit musculaire de la racine des membres supérieurs. Le projet d'anastomose sur le membre inférieur lésé n'a pas été retenu en raison de l'altération du flux vasculaire en aval de la zone lésée sur les 3 axes de la jambe traumatisée.

Un lambeau de DIEP avec anastomoses controlatérales *cross leg* sur l'artère tibiale postérieure a été proposé et

réalisé, avec un sevrage progressif par épreuves de clampage quotidiennes à partir de la 3^e semaine postopératoire. Les deux membres ont été stabilisés par un fixateur externe (**fig. 1**) pour éviter un étirement accidentel du pédicule. Le dessin du lambeau comportait une extension cutanée dans la zone inguinale pour permettre une couverture du

pédicule (**fig. 2**). Le sevrage définitif a été réalisé à la quatrième semaine postopératoire avec une angiographie au vert d'indocyanine pour vérifier l'autonomisation du lambeau.

Les suites opératoires ont été marquées par la nécessité d'une deuxième intervention trois mois plus tard pour

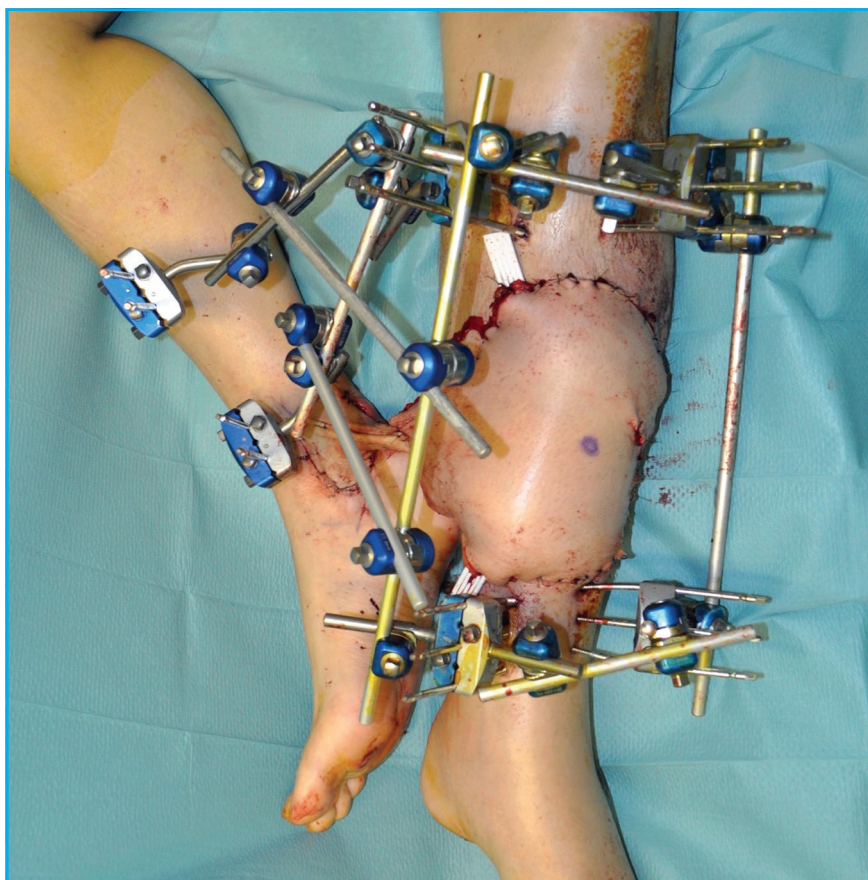


Fig. 1 : Détail du montage pour la stabilisation des deux membres inférieurs.

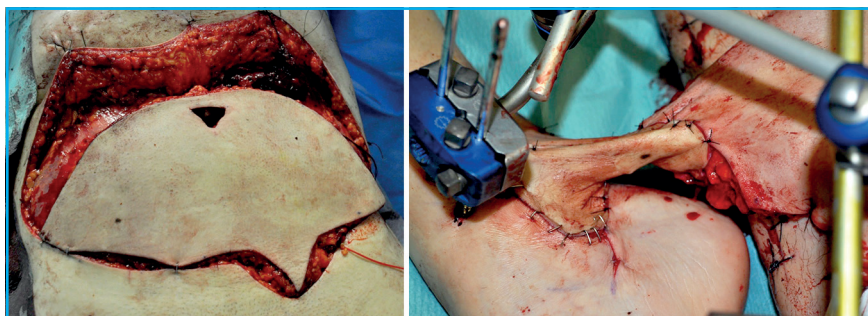


Fig. 2 : Dessin du lambeau et détail du positionnement du pédicule *cross leg*.

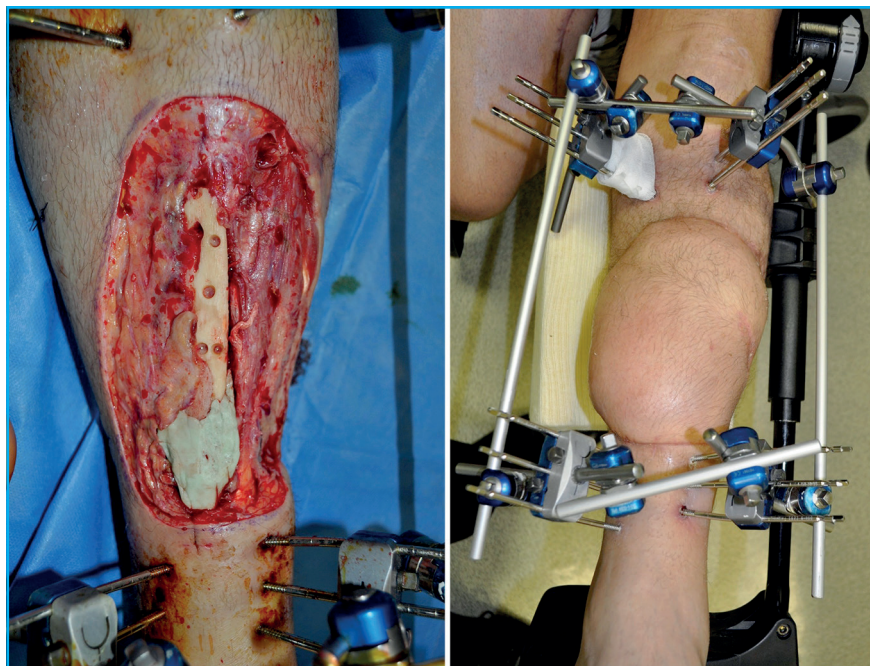


Fig. 3 : Détails de la perte de substance cutanéomusculaire avec exposition large du foyer de fracture et de la perte de substance osseuse.

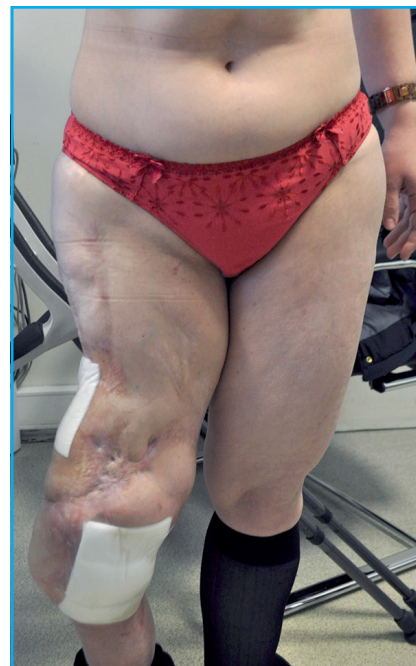

Fig. 4 : Exposition de prothèse massive de fémur.

ablation du ciment et greffe osseuse. Une troisième intervention de dégraissage du lambeau a été nécessaire après obtention de la consolidation osseuse.

Cette procédure a permis d'obtenir une couverture cutanée large sans faire le sacrifice d'un muscle chez un patient qui nécessite un appareillage prothétique complexe (**fig. 3**).

■ Cas clinique n° 2

Nous présentons le cas d'une patiente de 39 ans porteuse d'une prothèse massive de fémur posée il y a 20 ans après une chirurgie d'exérèse de sarcome de cuisse droite avec irradiation. La patiente présentait une double exposition de la prothèse au niveau inguinal et au niveau de la face interne du genou. Elle avait été opérée à de multiples reprises, avec notamment la réalisation de deux lambeaux de *latissimus dorsi* libres et d'un lambeau *cross leg* 10 ans et 5 ans auparavant respectivement. Le membre inférieur était déformé en varus avec

une mobilité de la prothèse (**fig. 4**). Les rétractions cutanées multiples, le statut multicicatriciel de même que la métallose tissulaire interdisaient un prélèvement local.

Le dossier a fait l'objet d'une analyse et d'une discussion multidisciplinaire. L'indication de changement de prothèse a été posée avec un lambeau de couverture sur les deux zones fistulisées emportant largement les cicatrices et les tissus irradiés. La stratégie opératoire a consisté à proposer un double DIEP pour couvrir les zones cutanées les plus atteintes proximales et distales. Les anastomoses ont été réalisées en termino-latéral sur les vaisseaux fémoraux superficiels et sur l'artère poplitée transarticulaire. Les veines ont été anastomosées sur les veines superficielles du membre inférieur.

Une prothèse massive sur mesure a été mise en place dans le même temps opératoire avec une cimentation mélangée à des antibiotiques. Une antibiothérapie au long cours probabiliste a été poursuivie pendant six semaines. Les

suites opératoires ont été simples avec une cicatrisation rapide et une remise en charge du membre inférieur à la troisième semaine.

La réfection abdominale est réalisée en apportant le même soin qu'au reste de l'intervention. Le lambeau abdominal supérieur est levé sur la ligne médiane en "tour Eiffel" jusqu'à l'auvent costal. L'ombilic est positionné sur la ligne médiane à moins de 10 cm de l'emplacement de la cicatrice abdominale, au niveau de la ligne horizontale reliant les deux épines iliaques antéro-supérieures (**fig. 5**). Une cure de diastasis peut être réalisée dans le même temps mais elle constitue un facteur de risque de thrombophlébite [4], qui s'ajoute aux autres facteurs de risque de cette intervention (chirurgie pelvienne longue, antécédent de cancer, hormonothérapie) et ne doit pas gêner la fermeture de l'aponévrose des muscles *rectus abdominis*. Les points d'appuis dermiques péri-ombilicaux [5] permettent d'améliorer le résultat final. Deux drains sont positionnés dans les culs-de-sac latéraux et la

Reconstruction

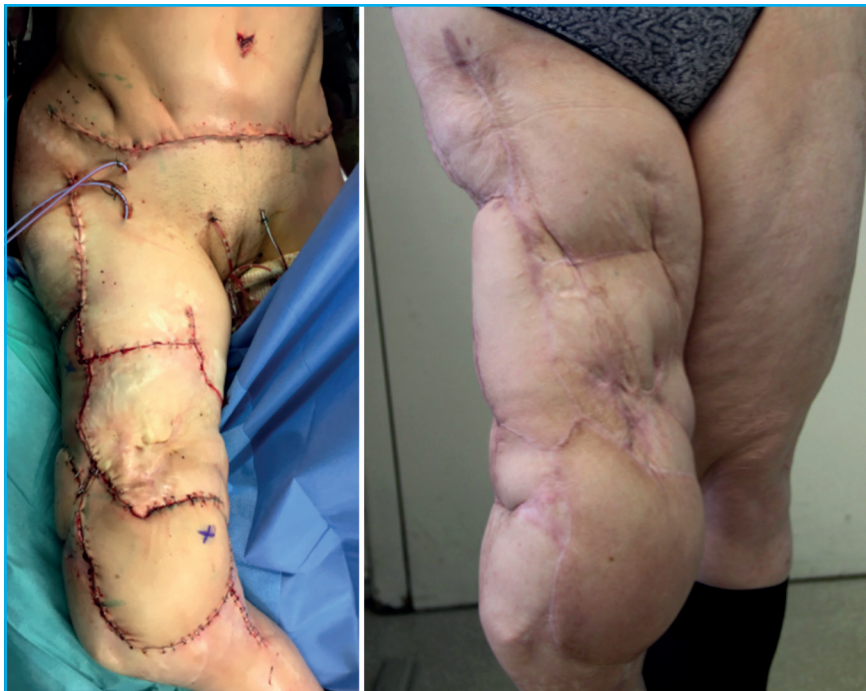

Fig. 5 : Détails de l'intervention chirurgicale et du résultat postopératoire.

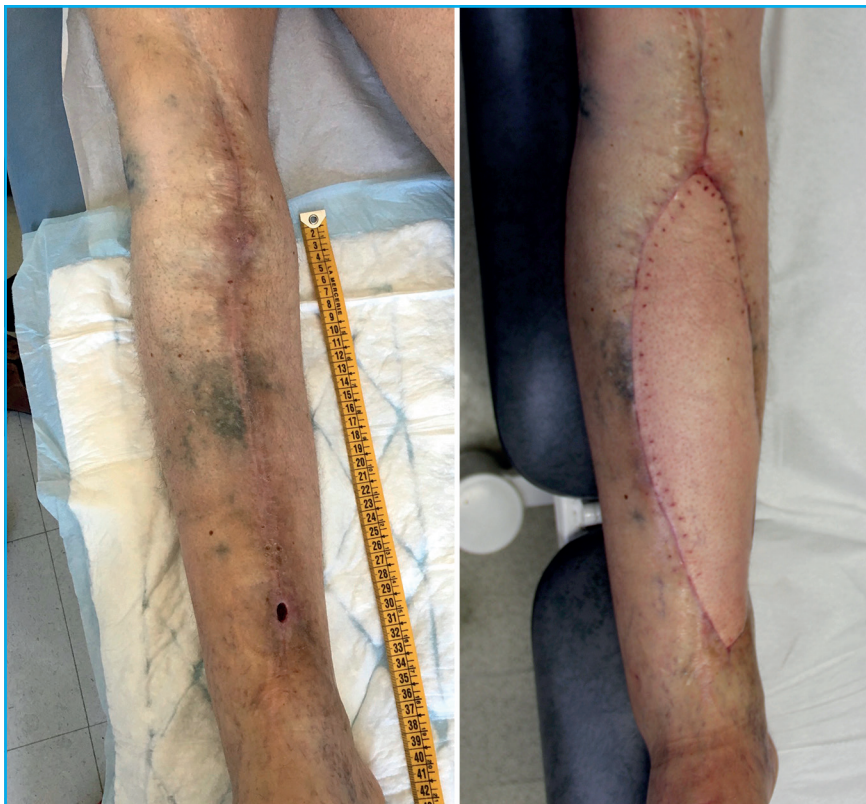

Fig. 6 : Détails pré et postopératoires de la reconstruction du membre inférieur.

fermeture est réalisée en deux plans avec du fil de suture résorbable monobrin. Une gaine de contention abdominale est posée immédiatement après l'intervention et est conservée pendant quatre à six semaines.

■ Cas clinique n° 3

Nous présentons le cas d'un patient de 65 ans présentant une exposition de prothèse massive de genou droit. Le patient avait été opéré 25 ans auparavant pour un ostéosarcome de jambe avec traitement adjuvant par radiothérapie. Ce patient présentait des pathologies dorsales multiples : hernie discale et tassement vertébral. Le membre inférieur controlatéral avait également été opéré avec un pontage fémoro-poplité pour une artériopathie oblitérante des membres inférieurs.

La proposition d'un changement de prothèse de genou et d'une couverture cutanée par DIEP a été proposée devant l'impossibilité de prélever un lambeau antérolatéral de cuisse controlatérale et la nécessité de conserver une cuisse homolatérale intacte en cas de nécessité d'amputation. Le prélèvement d'un lambeau de *latissimus dorsi* a été écarté pour ne pas aggraver les pathologies dorsales. L'anastomose a été réalisée en terminolatérale sur les vaisseaux poplités sous-articulaires. La prothèse de genou a été enlevée et remplacée par une prothèse sur mesure, de même que les tissus les plus touchés par la métallose (fig. 6).

Une antibiothérapie intraveineuse large spectre de six semaines a été réalisée pour répondre aux prélèvements bactériens positifs à entérocoques. Une remise en charge a été réalisée à trois semaines.

■ Conclusion

Sur la base de notre expérience, on peut conclure que le DIEP libre est utilisé sous sa forme simple ou double en

Reconstruction

alternative au lambeau libre de *latissimus dorsi* lorsque celui ne peut pas être utilisé ou lorsqu'une épargne du muscle doit être envisagée. C'est tout particulièrement le cas dans les situations de sauvetage des membres inférieurs. En effet, dans les situations dans lesquelles le patient doit faire appel à un béquillage au long cours ou lorsqu'une amputation est nécessaire, la présence de muscles *latissimus dorsi* intacts est importante et compense les déficits des membres inférieurs pour la déambulation. Ces muscles doivent être épargnés chaque fois que c'est possible, et en particulier pour le remplacement de structure cutanéograsseuses.

Le lambeau de DIEP permet d'obtenir des résultats fiables et durables à condition d'apporter un grand soin aux phases de modelage des tissus transférés, pour ne pas "encombrer" une zone fonctionnelle avec des tissus gras ou cutanés inutiles, et à condition d'obtenir une fermeture de l'abdomen satisfaisante. Ces temps opératoires interviennent à la fin d'une intervention chirurgicale complexe et longue, cela ne doit pas conduire à la négligence des détails techniques qui vont conditionner le résultat final.

POINTS FORTS

- Le lambeau libre de DIEP est largement employé pour la reconstruction du sein et du périnée.
- Il permet de disposer d'une grande surface de tissu cutané utile pour la couverture des pertes de substance larges des membres, du thorax, de la tête et du cou.
- La longueur du pédicule permet de s'affranchir des difficultés d'anastomoses locales lorsque la zone à reconstruire est pauvre en vaisseaux receveurs.
- L'utilisation du DIEP est une alternative sérieuse à l'utilisation du lambeau musculocutané de grand dorsal dans les reconstructions de membre inférieur.

BIBLIOGRAPHIE

1. BOTTERO L, LEFAUCHEUR JP, FADHUL S *et al.* Electromyographic assessment of rectus abdominis muscle function after deep inferior epigastric perforator flap surgery. *Plast Reconstr Surg*, 2004;113:156-161.
2. NIDDAM J, BOSCH R, LANGE F *et al.* DIEP flap for breast reconstruction: retrospective evaluation of patient satisfaction on abdominal results. *J Plast Reconstr Aesthetic Surg*, 2014;67:789-796.
3. VAN LANDUYT K, BLONDEEL P, HAMDY M *et al.* The versatile DIEP flap: its use

in lower extremity reconstruction. *Br J Plast Surg*, 2005;58:2-13.

4. SULLIVAN SR, TRUXILLO TM, MANN GN *et al.* Utility of the free deep inferior epigastric perforator flap in chest wall reconstruction. *Breast J*, 2007;13:50-54.
5. LE LOUARN C, PASCAL JF. High superior tension abdominoplasty. *Aesthetic Plast Surg*, 2000;24:375-381.

Les auteurs ont déclaré ne pas avoir de conflits d'intérêts concernant les données publiées dans cet article.