

## Brèves

### Nouveaux traitements du diabète et risque d'aggravation de la rétinopathie

RAJAGOPAL R, MCGILL J. Novel agents in the management of diabetes and risk of worsening diabetic retinopathy. *Retina*, 2024;44:1851-1859.

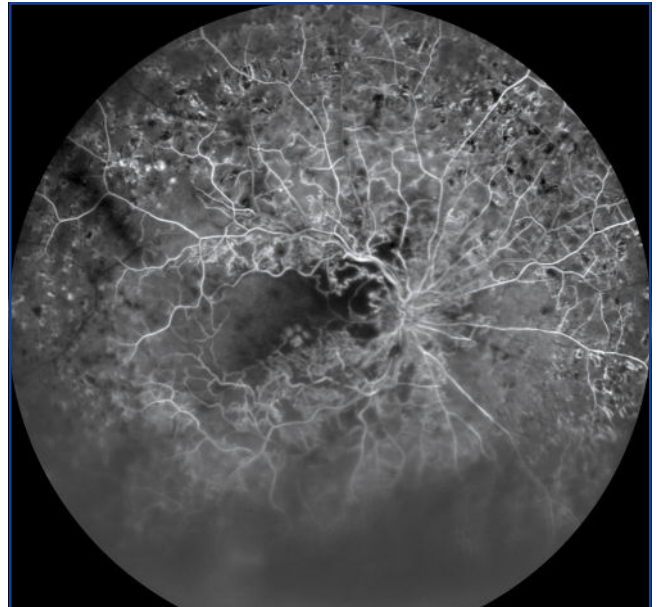
Les taux de diabète et de rétinopathie diabétique (RD) ont beaucoup augmenté dans le monde au cours des 30 dernières années [1] et de nombreux médicaments antihyperglycémiques ont été récemment proposés. Ces nouveaux traitements du diabète ont des effets importants sur le contrôle de la glycémie, sur l'obésité et sur la réduction du risque cardiovasculaire, mais certaines molécules, en particulier le semaglutide et l'insuline retard icodec, ont aussi été impliquées dans l'aggravation de la rétinopathie diabétique (RD). Cette revue de la littérature analyse les effets secondaires rétinien des nouveaux médicaments antihyperglycémiques.

Les nouveaux traitements antihyperglycémiques comprennent les mimétiques et les stimulants des incréтины, les inhibiteurs du cotransporteur sodium-glucose, les insulines à longue durée d'action et les systèmes d'administration d'insuline. Tous améliorent le contrôle de la glycémie et certains ont démontré qu'ils réduisaient les risques cardiovasculaires associés au diabète.

Ces bénéfices sur l'équilibre métabolique et cardiovasculaire sont très probablement supérieurs aux inconvénients rétinien potentiels. Les auteurs notent pourtant que les risques réels des nouveaux traitements sur la RD ne sont pas bien précisés parce qu'ils sont évalués à partir de critères secondaires dans les études. Les patients qui apparaissent les plus vulnérables seraient ceux qui présentent une RD préexistante à haut risque, un contrôle glycémique de base incertain et les patients sous insuline (**fig. 1**).

Le semaglutide a fait l'objet d'une certaine attention en raison de ses effets sur la réduction du poids et sur le contrôle de l'appétit [2]. Cependant, dans un essai pivot, cette molécule a été associée à une augmentation d'environ 75 % du risque d'aggravation de la rétinopathie diabétique. L'icodec, quant à elle, est une nouvelle insuline à longue durée d'action qui atteint sa concentration maximale 16 heures après injection avec une demi-vie plasmatique d'une semaine. Après injection, elle se lie fortement à l'albumine pour être ensuite libérée progressivement. L'icodec a été associée à une majoration du risque d'aggravation de la rétinopathie diabétique par rapport à une insuline à administration quotidienne.

Les développements de la pharmacologie associée à la régulation du glucose ont permis de multiples approches innovantes dans la gestion de toutes les formes de diabète. Paradoxalement, certaines de ces interventions peuvent être associées à une aggravation de la RD dans un petit sous-ensemble de patients



**Fig. 1 :** Rétinopathie diabétique périphérique. On note les cicatrices de photocoagulation pan-rétinienne (PPR) mais aussi une maculopathie ischémique (cliché TD).

à risque. Cet effet paradoxal est finalement similaire aux effets de la correction rapide de la glycémie par une insulinothérapie intensive [3].

Dans les études récentes, aucun autre médicament antihyperglycémique n'a été associé à une aggravation de la RD, mais à la suite des essais sur le semaglutide, presque toutes les études sur ces nouveaux traitements ont exclu les patients présentant une RD préexistante. Les situations d'aggravation de la RD ont toutefois été rares dans tous les cas. Des études de sécurité dédiées au semaglutide dans la RD sont actuellement en cours. En attendant que ces données soient disponibles, les auteurs préconisent qu'un bilan d'imagerie rétinien soit réalisé avant l'introduction d'un nouvel antihyperglycémiant.

### BIBLIOGRAPHIE

1. GBD 2019 Blindness and Vision Impairment Collaborators. Vision Loss Expert Group of the Global Burden of Disease Study. Causes of blindness and vision impairment in 2020 and trends over 30 years, and prevalence of avoidable blindness in relation to VISION 2020: the Right to Sight: an analysis for the Global Burden of Disease Study. *Lancet Glob Health*, 2021;9:e144-e160.
2. Ozempic (sémaglutide): un médicament à utiliser uniquement dans le traitement du diabète de type 2 <https://ansm.sante.fr/actualites/ozempic-semaglutide-un-medicament-a-utiliser-uniquement-dans-le-traitement-du-diabete-de-type-2> (Publié le 01/03/2023 - Mis à jour le 25/04/2024).
3. BAIN SC, KLUFAS MA, HO A *et al.* Worsening of diabetic retinopathy with rapid improvement in systemic glucose control: a review. *Diabetes Obes Metab*, 2019;21:454-466.

## DMLA : l'intérêt d'un test quantitatif de sensibilité aux contrastes

BENNETT C, ROMANO F, VINGOPOULOS F *et al.* Associations between contrast sensitivity, optical coherence tomography features and progression from intermediate to late age-related macular degeneration. *Am J Ophthalmol*, 2024;271:175-187.

Étude publiée en novembre par cette équipe de Boston visait à corréliser les résultats d'un test fonctionnel, la sensibilité aux contrastes (qCSF), avec l'imagerie, i.e. les marqueurs OCT d'évolutivité de la DMLA intermédiaire.

Pour mémoire, le terme américain de "DMLA intermédiaire" correspond à une maculopathie liée à l'âge à un stade critique, comportant des drusen séreux (> 125 µm) et/ou des migrations pigmentaires maculaires [1]. Les résultats de l'étude suggèrent que la qCSF peut être corrélée avec le risque de progression de la DMLA intermédiaire vers l'atrophie géographique ou la DMLA néovasculaire.

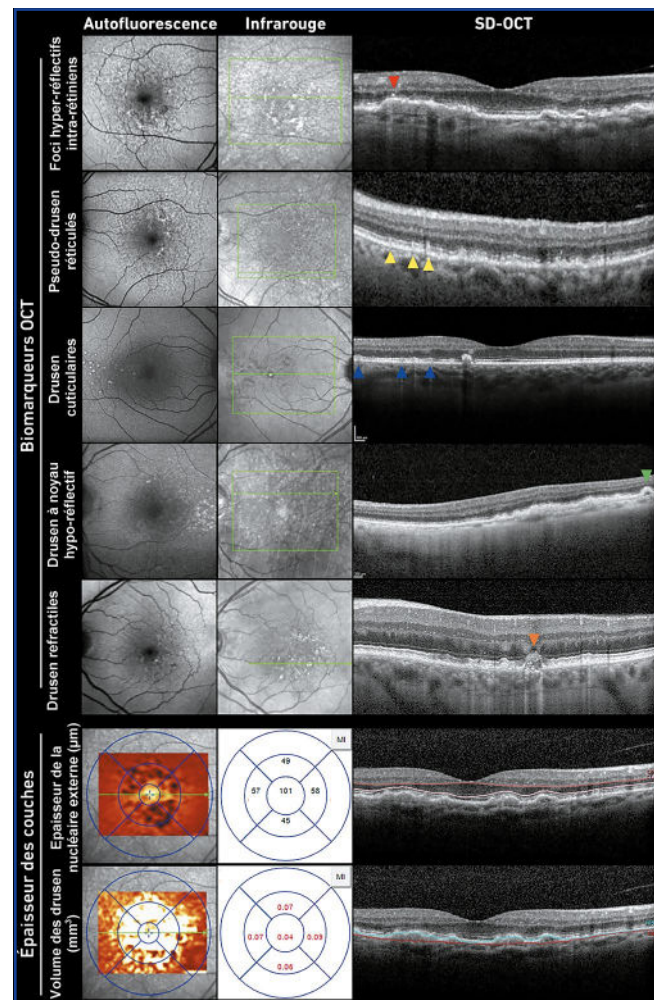
En ophtalmologie, l'acuité visuelle est traditionnellement utilisée comme test fonctionnel de référence. Pourtant, il n'est pas rare que les patients aux premiers stades de la DMLA rapportent une gêne fonctionnelle avec un impact négatif sur leur qualité de vie même s'ils conservent une bonne acuité visuelle [2]. Parmi d'autres critères fonctionnels visant à caractériser la fonction visuelle dans la DMLA, la sensibilité aux contrastes s'est récemment révélée prometteuse [3]. Pourtant, les limites des méthodes traditionnelles de mesure de la sensibilité aux contrastes ont empêché son adoption dans la pratique clinique de routine et les essais cliniques. Le test quantitatif de sensibilité au contraste (qCSF) utilisé par ces auteurs s'appuie sur des algorithmes d'apprentissage actif, ce qui permettrait de mesurer efficacement les seuils de sensibilité aux contrastes sur plusieurs fréquences spatiales, avec une grande sensibilité et une bonne spécificité [4].

L'étude comportait 205 yeux (134 patients âgés de 55 à 90 ans) avec une DMLA intermédiaire. Les auteurs ont repéré les biomarqueurs OCT d'évolutivité, tels que les foci hyper réfléchitifs, les pseudodrusen réticulés, les drusen cuticulaires, les drusen réfractiles ou l'épaisseur de la couche nucléaire externe (fig. 1), avec la sensibilité aux contrastes mesurée avec ce test quantitatif qCSF. L'étude a permis, d'une part, d'étudier de manière transversale les relations entre les biomarqueurs OCT et la sensibilité aux contrastes, et d'autre part, d'évaluer de manière longitudinale sur une période d'au moins 24 mois sa relation avec la progression de la DMLA vers les stades avancés de la maladie.

L'étude montre donc l'intérêt de ce test qCSF mais elle illustre aussi la complexité des corrélations entre les éléments anatomiques et les éléments fonctionnels aux stades précoces de

la DMLA. Les auteurs montrent une association forte entre la réduction de la sensibilité aux contrastes et le nombre de foci hyper réfléchitifs. Par ailleurs, la perte présumée des bâtonnets parafovéaux (traduite par l'amincissement de la couche nucléaire externe) semble avoir un impact sur la sensibilité aux contrastes à des fréquences spatiales plus basses, tandis que l'augmentation des drusen de la région fovéale altère la sensibilité aux contrastes à des fréquences spatiales plus élevées.

L'association entre les valeurs de base de la sensibilité aux contrastes et la progression vers une DMLA avérée pourrait inciter à utiliser ce type de test quantitatif en tant que biomarqueur de substitution pour le dysfonctionnement des photorécepteurs dans la DMLA afin d'évaluer de façon plus précise les risques et le pronostic des patients. Cette évaluation permet



**Fig. 1 :** Marqueurs OCT de progression de la DMLA : foci hyper réfléchitifs intra-rétiniens (pointe de flèche rouge) ; pseudodrusen réticulés ou dépôts drusénoïdes sous-rétiniens (pointes de flèches jaunes) ; drusen cuticulaires (pointes de flèches bleues) ; noyaux de drusen hypo-réfléchitifs (pointe de flèche verte) ; drusen réfractiles (tête de flèche orange).

## ■ Brèves

de mieux informer les patients. Elle pourrait aussi permettre de mieux stratifier leur inclusion dans des études cliniques.

### BIBLIOGRAPHIE

1. FERRIS FL 3RD, WILKINSON CP, BIRD A *et al.* Beckman initiative for macular research classification committee. Clinical classification of age-related macular degeneration. *Ophthalmology*, 2013;120:844-851.
2. COCCE KJ, STINNETT SS, LUHMANN UFO *et al.* Visual function metrics in early and intermediate dry age-related macular degeneration for use as clinical trial endpoints. *Am J Ophthalmol*, 2018;189:127-138.
3. RIDDER WH, COMER G, OQUINDO C *et al.* Contrast sensitivity in early to intermediate age-related macular degeneration (AMD). *Curr Eye Res*, 2022;47:287-296.
4. WAI KM, VINGOPOULOS F, GARG I *et al.* Contrast sensitivity function in patients with macular disease and good visual acuity. *Br J Ophthalmol*, 2022;106:839-844.



**T. DESMETTRE**  
Centre de rétine médicale,  
MARQUETTE-LEZ-LILLE.